

## RELATÓRIO CRONOLÓGICO COMPLETO DE ATENDIMENTOS E ACHADOS CLÍNICOS – DENTE 46

Paciente: Diego Juliano Lima Figueredo

CPF: 700.000.001-59

Número de carteirinha: 0025121865400000103

Período analisado: 30/09/2025 a 13/11/2025

### 1. OBJETIVO DO DOCUMENTO

Este relatório tem por objetivo documentar, de forma cronológica e detalhada, todos os atendimentos odontológicos relacionados ao dente 46, registrando avaliações iniciais, diagnósticos, intercorrências clínicas, falhas administrativas e evolução do caso até o diagnóstico técnico mais recente.

### 2. RELATO CRONOLÓGICO COMPLETO

CASO 5 – Avaliação prévia (antes da abertura do dente)

Data: 30/09/2025 – 16h30

Profissional: Dra. Samilla – Clínica Oralís Odontologia

Exames: Radiografias de junho/2025

Diagnóstico: Sem necessidade de canal

CASO 1 – Abertura do dente e proteção pulpar

Data: 14/10/2025

Profissional: Dra. Ana Beatriz Matos – CRO 16806

Local: OdontoDent

Procedimentos: abertura da restauração, proteção pulpar com HC, selamento provisório

Diagnóstico: Dente vital, abordagem conservadora possível

Anexos:

- 01 - Relatório Dra. Beatriz
- 02 - NFS Dra Beatiz Clinica Odontodent

CASO 2 – Falha de rede credenciada

Datas: 17/10/2025 (presencial) e 24/10/2025 (cancelamento)

Profissional: Maria Célia Torre Ferreira – CRO 14023

Local: Clínica Realyzze Odontologia

Ocorrência: cancelamento abrupto por fim de convênio

Anexos:

- 03 - Chat - Clinica Reallyze

CASO 3 – Black Tulip: condutas divergentes e intercorrências

Data: 27/10/2025 – 14h30

Profissional: Dra. Juliana Galhardo de Castro Caraíbas – CRO 5991

Valor informado: R\$ 700

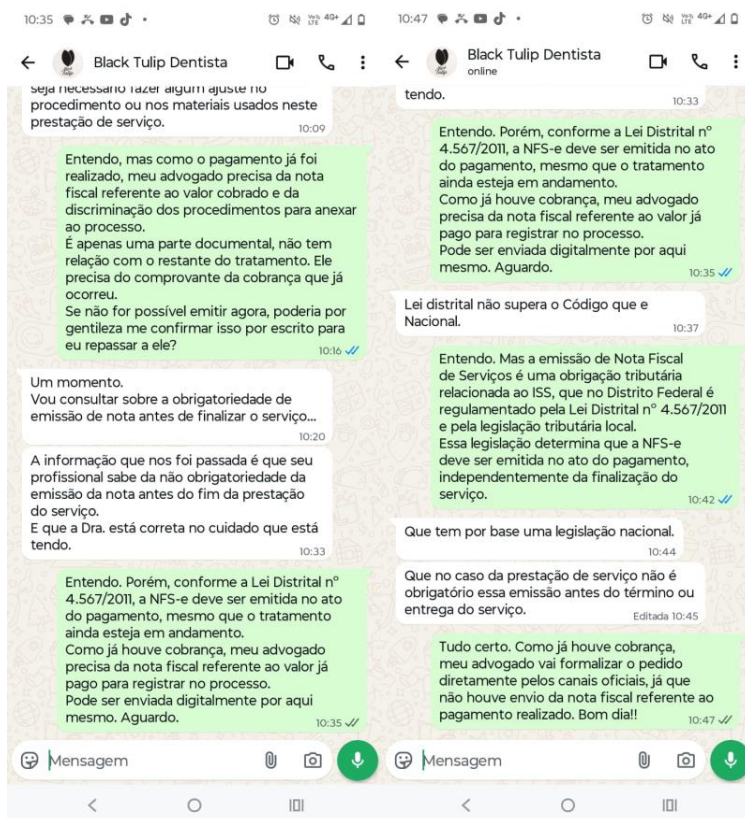
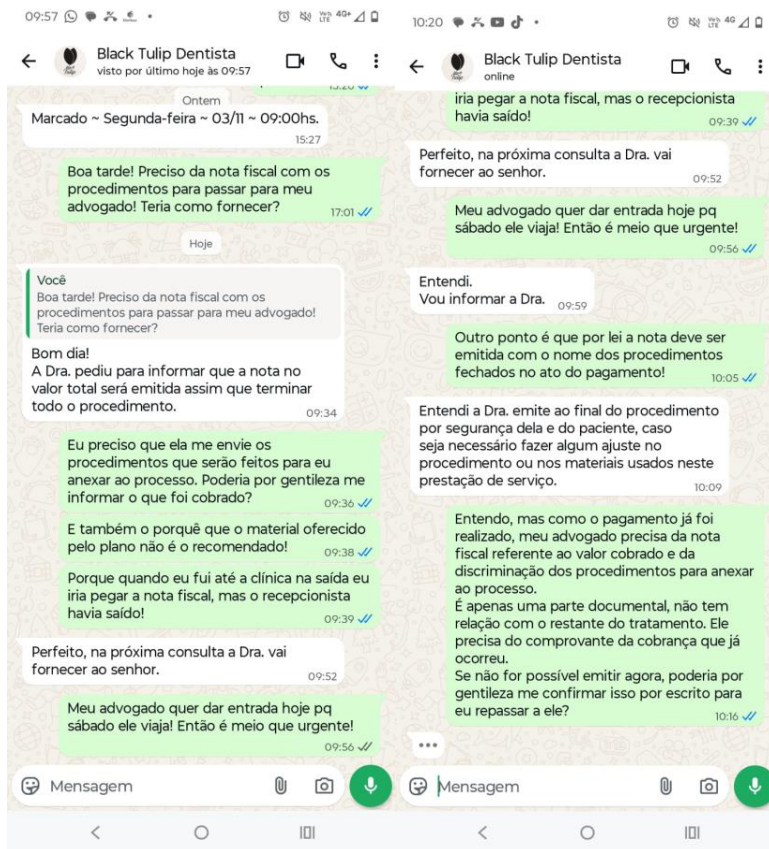
Valor debitado: R\$ 841

Ocorrências: diagnostico alarmista sem exames, ausência de sugador, curativo caiu na garganta, queda total do curativo no dia seguinte, recusa de nota fiscal.

Anexos

- 04 - Comprovante de pagamento Black Tulip

Abaixo a conversa com atendente da clínica:



#### CASO 4 – Avaliação técnica definitiva (SPEC Odontologia)

Datas: 31/10/2025 e 13/11/2025

Profissionais: Dra. Juliene Ferreira Moraes – CRO 16242 e Dr. Elvis de Souza Medeiros

Exames: Radiografia e Tomografia (TCFC)

Diagnóstico: Dente vital, possibilidade real de recuperação sem canal

Tratamento indicado: reconstrução complexa, restauração provisória, complemento pulpar indireto (HC + MTA)

Anexos:

- Diego Juliano Lima Figueredo-mand 46
- Diego Juliano Lima Figueredo-46-LAUDO-

#### 3. CONSENSO ENTRE PROFISSIONAIS

Três profissionais indicaram que o dente poderia ser tratado sem canal:

- Dra. Samilla (30/09)
- Dra. Ana Beatriz (14/10)
- Dr. Elvis (13/11)

#### 4. RESTAURAÇÕES METÁLICAS – NOTA TÉCNICA

Literatura internacional evidencia redução do uso de amálgama devido ao Convênio de Minamata e preferência por materiais modernos (resina, ionômero, biocerâmicos).

#### 5. REFERÊNCIAS CIENTÍFICAS

1. Schwendicke, F. et al. (2016). Managing Carious Lesions.
2. Bjørndal & Kirkevang (2018). When should endodontic treatment be performed?
3. Maltz, M. et al. (2012). Partial caries removal – 10-year study.
4. Parirokh & Torabinejad (2010). MTA literature review.
5. European Society of Endodontology (2019).
6. Minamata Convention (ONU).

#### 6. ENCERRAMENTO

Relatório elaborado para fins de documentação, registro administrativo e suporte técnico.